Lane Medical Library

Aus der Medizinischen Klinik der Universität Halle a. S.
Direktor Prof. Dr. Th. Brugsch

Über akute entzündliche Schwellungen der Halslymphdrüsen und ihre klinische Bedeutung

Inaugural-Dissertation

zur Erlangung der Doktorwürde
einer Hohen Medizinischen Fakultät
der Vereinigten Friedrichs-Universität
Halle-Wittenberg

vorgelegt von

Leo Mainz
aus Halle (Saale)
Volontärassistenzarzt

Ostdeutsche Druckerei u. Verlagsanstalt, Inh. Otto Jung, Halle.
1933

Rektor: Prof. Dr. Stieve
Dekan: Prof. Dr. Wätjen
Referent: Prof. Dr. Brugsch

A. Pfeiffer machte zuerst im Jahre 1889 auf ein Krankheitsbild aufmerksam, das — bei einem Kinde — mit heftigem Fieber, Unruhe, Erbrechen, Appetitlosigkeit, Schwellungen der cervicalen Lymphdrüsen, aber ohne Angina und ohne irgend einen Belag der Rachenteile einherging. Es fand in der Literatur ebensowenig Beachtung, wie die Veröffentlichung Türk's aus dem Jahre 1907, die einen 20 jährigen Mann betraf, der akut mit Angina, Milzschwellung und Blutveränderungen, die dem Bilde einer Leukämie glichen, erkrankt war; doch endete dieser Fall nicht letal, sondern ging in Heilung über. Türk nahm damals eine konstitutionelle Schwäche des Granulocytensystems an und wies darauf hin, daß ähnliche Bilder dieser Krankheit, der er den Namen „Angina mit lymphocytärer Reaktion" gab, gar nicht so selten seien. Trotzdem traten nur wenige Autoren mit ähnlichen Fällen an die Öffentlichkeit, so 1913 Marchand und 1914 Haberfeld. Erst durch die Veröffentlichungen von Sprunt und Evans (1920) und wenig später durch W. Schultz (1922) und durch die allgemeine Einführung des qualitativen Blutbildes durch V. Schilling wurde diesen Krankheitsbildern mehr Aufmerksamkeit geschenkt. In der Folgezeit erschienen zahlreiche Mitteilungen, die unter den verschiedenartigsten Benennungen als „Pfeiffer'sches Drüsenfieber", „Angina mit lymphocytärer Reaktion", infectious mononucleosis", „Monocytenangina", „akute Lymphoblastose", „idiopathisches Drüsenfieber", „akute oder benigne Lymphadenose", „lymphämoides Drüsenfieber", als scheinbar selbständige und von einander zu trennende Krankheitsbilder umschrieben, oder als eine besondere Verlaufsart der Plaut-Vincent-Angina dahingestellt wurden. Den unter diesen Diagnosen geschilderten Krankheitszuständen waren gemeinsam: Der akute fieberhafte Beginn, allgemeine Drüsen- und Milzschwellung und eine lymphocytotische Leukocytose, bei der eine ausgespro-

chene Mannigfaltigkeit im Lymphocytenbild vorherrschte. Teilweise trat im Verlaufe der Erkrankung eine Angina unspezifischer Natur auf. Die bakteriologische Untersuchung der Tonsillen- oder Rachenabstriche ergab die verschiedenartigsten Krankheitskeime (Streptococcen, Staphylococcen, Pneumococcen, fusiforme Stäbchen und Spirillen).

Da fast sämtliche Fälle in Heilung übergingen — die Frage nach der Ätiologie und dem Wesen dieses eigenartigen Krankheitsbildes nicht durch eine Sektion der Klärung näher gebracht werden konnte — nahm man zunächst als Ursache eine Konstitutionsanomalie des Lymphgefäßsystems des erkrankten Individium an, das auf einen Infekt mit einer lymphatischen Reaktion antworte. Jedoch konnte alsbald gezeigt werden, daß dle angeblich lymphatischen Personen auf eine andersartige Infektion oder nach Injektion von Eiweiß oder Kollargol mit einer Neutrophilie, also normal, reagierten. Ferner zeigten Veröffentlichungen über Epidemien des Pfeiffer'schen Drüsenfiebers Übertragungen von Kindern auf Erwachsene, die alsdann mit dem Zeichen der lymphatischen Reaktion erkrankten; umgekehrt sah man bei einer Infektion von Kindern durch Erwachsene, die an einer Angina mit lymphatischer Reaktion litten, den typischen Verlauf des Drüsenfiebers. Die scheinbar im Beginn oder im Verlauf der Erkrankung auftretende Angina wurde als eine secundär entstandene durch primäre Erkrankung des Lymphgefäßsystems ermöglichte Invasion mundeigener Keime — etwa ähnlich der Begleitangina bei Leukämie — aufgefaßt.

So stehen heute die meisten Forscher auf dem Standpunkt, daß die oben angeführten Bezeichnungen auf ein klinisch und hämatologisch scharf umrissenes Krankheitsbild zurückzuführen und identisch sind mit dem Drüsenfieber Pfeiffers, und daß ein uns noch unbekanntes lymphocytotisch lymphotropes Virus als Erreger der Krankheit anzusprechen ist.

Bei Durchsicht der Literatur muß es auffallen. daß nur wenige Forscher auf eine Abgrenzung der Angina mit lymphatischer Reaktion gegenüber der Leukämie mit ihrer infau-

sten Prognose eingehen. Bevor ich hierzu und zu den Beziehungen zwischen diesen Erkrankungen Stellung nehme, möchte ich einige in der letzten Zeit auf unserer Infektionsabteilung beobachteten Fälle von lymphoidzelliger Angina mitteilen.

Fall 1:[1]) H. D. Jo. No. 2043/32, 20jähriger Akademiker. Patient leidet viel an Erkältungskrankheiten; vor 4 Jahren im Anschluß an eine Septumoperation eitrige Mandelentzündung. Die jetzige Erkrankung begann am 30. 10. mit einer Schwellung an der rechten Halsseite. Am 1. 11. traten Schmerzen beim Schlucken auf; am Abend desselben Tages Schmerzen in der linken Achselhöhle.

Aufnahmebefund: 20 jähriger junger Mann in fieberhaftem Allgemeinzustand; Knochenbau und Muskulatur mittelkräftig. Lunge und Herz o. B., Puls beschleunigt.

Mundhöhle: Zunge etwas belegt. Tonsillen beiderseits geschwollen und zerklüftet mit stippchen- bis plaquesartigen schmutzig graugelben Auflagerungen. Uvula frei.

Hals: Am rechten Unterkieferwinkel finden sich mehrere bis zu etwa kirschgroße Lymphknoten. Links ist der Befund geringer. Ferner finden sich mehrere bis zu etwa kleinpflaumengroße Lymphknoten in der linken Achselhöhle. Entlang des M. trapezius bis zur oberen Schlüsselbeingrube finden sich beiderseits Ketten von kleinen harten, indolenten, einzelstehenden Lymphknoten. Ferner mehrere bis bohnengroße Lymphknoten in den Inguinen. Keine Kupitaldrüsen.

Milz bei tiefster Inspiration eben tastbar, von harter Konsistenz.

Urin o. B.

Untersuchung des Rachenabstriches: Diphtheriebazillen: negativ; einzelne Kolonnen von hämolytischen Streptococcen; anhämolytische Streptococcen; mäßig fusiforme Stäbchen und Spirillen.

Verlauf: Temperatur fällt nach ca. 4 Tagen zur Norm unter Reinigung der Tonsillen.

---

[1]) Fieberkurven für Fall 1—5 am Schluß der Arbeit.

Der Blutbefund zeigte im Anfang mäßige Leukocytose, die im Verlauf zur Norm zurückkehrte. Auffallend war eine ziemlich starke Lymphocytose, die im Anfang 73% und bei der Entlassung 60% betrug. Bei der Entlassung waren die diffusen Lymphknotenschwellungen, wenn auch in geringer Intensität noch nachweisbar.

Fall 2: H. B. 21 Jahre alt.

Am 23. 8. mit hohem Fieber und Halsschmerzen erkrankt. Wird am 4. 9. der Klinik überwiesen.

Aufnahmebefund: 21 jähriger Mann in reduziertem Ernährungszustand. Lunge, Herz, Leber und Milz o. B.

Mundhöhle: Hyperämie des weichen Gaumen; beide Tonsillen hyperämisch und hypertrophiert, zeigen einen gelbweißen ziemlich fest haftenden Belag, der nicht über das Niveau der Tonsillen hinausgeht.

Ein etwa linsengroßer Belag an dem rechten weichen Gaumen; Foetor ex ore.

Lymphdrüsen: Bohnen- bis kirschgroße Lymphknoten in der Cervical-, Axillar- und Inguinalgegend.

Untersuchung des Rachenabstriches: Diphtherie: negativ, hämolytische Streptococcen.

Verlauf: 7. 9. Temperaturabsturz. Beläge sind weicher und lösen sich zum größten Teil. Immer noch starke Drüsen am Unterkieferwinkel, Achselhöhle und Inguinen; starke Leukocytose mit über 60% Lymphocyten.

10. 9. A.-T.-Reaktion negativ. Temperaturen anhaltend normal; Beläge völlig verschwunden. Tonsillenschwellung zurückgegangen.

13. 9. Immer noch Drüsenschwellungen; Lymphocytose etwas zurückgegangen. Leukocytenzahl wieder vergrößert.

Fall 3: V. K. 19 jährig. Stud.

Kommt am 5. Krankheitstage-Beginn mit allgemeiner Schwäche, später Halsschmerzen, zur Aufnahme.

Befund: 19 jähriges Mädchen in gutem Ernährungszustand.

Mund: Tonsille und Rachen diffus gerötet. Tonsillen

zerklüftet und flächenhafte z. T. auch retrotonsillär grauweiße Beläge aufweisend.

Hals: Halslymphdrüsen besonders rechts stark vergrößert und druckempfindlich; Lunge, Cor, Milz, Leber o. B.

Untersuchung des Rachenabstriches: Diphtherie: negativ. Staphylococcen, Streptococcen.

Verlauf: Temperatur und Erscheinungen an den Tonsillen gehen nach ca. 7 — 10 Tagen zurück. Die Lymphocytose bleibt bestehen.

Fall 4: O. M. 19 Jahre.

Erkrankt am 2. Mai unter Frieren und Schwitzen; einige Tage später Halsschmerzen. Wurde allmählich heiser und stark verschleimt. Wird am 16. 5. vom Arzt der Klinik überwiesen.

Befund: Patient in gutem Ernährungszustand mit kräftiger Muskulatur; sehr apathisch, etwas mühsame Atmung.

Mund: Zunge stark belegt, starker Foetor ex ore. Die Schleimhaut der Gaumenbögen paratonsillär erscheint stark ödematös geschwollen. Auf beiden Tonsillen finden sich sehr dichte, gelbweißliche, leicht abbröckelnde Beläge, die sich bis auf das Zäpfchen erstrecken.

Stärkste Drüsenschwellungen der Submandibular-, Sternocleido- und auch der Occipitaldrüsen; kirschgroße Schwellung der Infraclavicular, Axillardrüsen und Inguinaldrüsen; schmerzhaft. Lunge, Cor o. B.

Milz als derber Tumor zu tasten.

Bakteriologisch: Diphtherie: negativ; reichlich fusiforme Stäbchen und Spirillen.

Verlauf: 18. 5. Somnolent; starke Salivation; dicke Membranbildung auf Tonsillen und Zäpfchen. Die Schleimhaut scheint im Ganzen stark geschwollen.

19. 5. Heterophile Antikörperreaktion stark positiv.

22. 5. Pat. fühlt sich wohler, die Beläge gehen deutlich zurück; Zäpfchen frei.

24. 5. Heterophile Antikörperreaktion positiv.

29. 5. Beläge geschwunden, Temperaturen zur Norm abgeklungen; Drüsenschwellungen gehen zurück.

3. 6. Tonsillen etwas groß, gerötet, ohne Beläge. Drüsen immer noch deutlich vergrößert, Milz noch deutlich tastbar.

Aus der Anamnese der mitgeteilten Fälle ist ersichtlich, daß eine Angina das Krankheitsbild des Drüsenfiebers nicht immer einleitet. So imponierte bei Fall 1 zunächst die Schwellung der Halslymphdrüsen; Klagen über Halsschmerzen wurden erst am 3. Tage der Erkrankung mit Auftreten von Drüsen in der Axillargegend geäußert; bei Fall 4 und 3 leiten allgemeine Symptome das Krankheitsbild ein. Nur Fall 2 klagt von vornherein über Halsschmerzen.

Bei der Aufnahme in die Klinik zeigt sich bei allen Patienten ein schwergestörtes Allgemeinbefinden, hohe Temperaturen, Lymphdrüsenschwellung und ein sehr auffälliges Blutbild.

Das Fieber trägt remittierenden Charakter und hält sich etwa 8 Tage bis 2 Wochen.

Sämtliche Fälle weisen bei der Aufnahme eine Angina auf, deren Schwere durchaus nicht immer der Ausdehnung der Drüsenschwellungen parallel ging. Bei Fall 1 zeigten sich stippchen- und plaquesartige Beläge, die nicht über das Niveau der Tonsillen hinausgingen, während bei Fall 2 — 4 diphtherie-ähnliche z. T. sehr festsitzende Membranen gefunden wurden, die sich sowohl bis auf die Uvula als auch auf die Rachenwand ausdehnten. Bei Fall 2 bestand außerdem ein linsengroßer Belag am rechten weichen Gaumen. Auch bakteriologisch erwiesen sich die Anginen als nicht einheitlich. Kulturell waren Diphtheriebazillen nie zu finden. Bei Fall 1 ergab die Untersuchung Streptococcen und in mäßiger Menge fusiforme Stäbchen und Spirillen, bei Fall 2 nur Streptococcen, bei Fall 4 in zahlreicher Menge nur fusiforme Stäbchen und Spirillen, bei Fall 3 Strepto- und Staphylococcen.

Die Lymphdrüsenschwellung bestand am ausgeprägtesten in der Halsgegend; die Lymphdrüsen behielten ihre Form, waren gut gegeneinander abzugrenzen, auf der Unterlage und gegen die Haut gut verschieblich. Ihr Umfang schwankt

zwischen Kirschkern- bis Kleinapfelgröße, nahm im Fall 4 während der ersten Tage der Behandlung noch zu, und waren z. T. noch bei der Entlassung zu tasten. Die Cervicaldrüsen waren stets schmerzhaft, ihre Konsistenz prallelastisch bis hart. In Fall 4 bestand ein ziemlich starkes Ödem des Halses. In Fall 2 und 4 war die Milz deutlich als derber Tumor zu fühlen; eine Lebervergrößerung bestand nie.

Die auffallendsten Veränderungen zeigte jedoch das Blutbild; neben einer leichten Leukocytose (10 — 13000), die nach Abfall des Fiebers bei Fall 1 und 2 noch zunahm, zeigte das Differenzbild eine relative und absolute Vermehrung der Lymphocyten, die auch noch nach der Entlassung bei Kontrolluntersuchung bestand.

Den größten Anteil an der Lymphocytenvermehrung hatten die kleinen reifen Formen. Daneben waren große Zellen zu sehen mit lockerem Chromatingerüst, Kernlappungen und breitem Protoplasmasaum mit perinucleärem Hof und Vakuolen. Weiterhin sah man große Lymphocyten mit regelmäßiger angeordnetem Chromatingerüst mit dunkelblauem Protoplasma. Bei anderen war das Chromatingerüst dichter und unregelmäßiger, radspeichenförmig bei dunkelblauem Kern, der excentrisch gelegen, teils einen schmalen, teils einen breiteren Protoplasmasaum mit Vakuolen frei ließ. Der Kern war rund, teilweise mit einer Einkerbung versehen.

Eosinophile Zellen waren stets nachzuweisen, ihre Zahl hielt sich an der unteren Grenze der Norm. Die Monocyten waren auf der Höhe der Erkrankung stets vermindert, nahmen nach Abklingen des Fiebers an Zahl wieder zu. Mit Rückgang der Drüsenschwellung sank auch der prozentuale Anteil der Lymphocyten im Blutbild.

Die Dauer des Fiebers nahm verschieden lange Zeit in Anspruch, bei Fall 2 und 4 rd. 14 Tage; mit seinem Rückgang ließen auch die Lymphdrüsenschwellungen nach, am längsten blieb der Milztumor und das abnorme Blutbild bestehen.

Die mitgeteilten Fälle zeigen uns, daß das Symptombild des Drüsenfiebers sich zusammensetzt aus 1. einer

Allgemeininfektion (Fieber), 2. einer Lymphdrüsenschwellung, die einseitig beginnend, bei ihrer Generalisation symmetrisch wird, ohne in allen Fällen mit einem Milztumor einherzugehen und 3. aus einer auffälligen Mannigfaltigkeit im Lymphocytenblutbild. Ist bei dem Bestehen dieser Symptomentrias die Beteiligung des lymphatischen Apparates ausgeprägt, so kann die Differentialdiagnose zwischen der Angina mit lymphatischer Reaktion und Leukämie sehr schwierig, wenn nicht unmöglich sein. Als Beispiel diene folgender Fall:

Fall 5: R. A. 38 Jahre, Tischlermeister.

Seit 3 Jahren leidet Patient öfter an Mandelentzündungen, die immer in 14 Tagen wieder abklangen. Vor 2 Jahren wurde er an einem Mandelabszess geschnitten. Seit etwa einem Vierteljahr bemerkt der Patient eine Anschwellung links am Halse und eine Vergrößerung der Achsel- und Leistenlymphknoten. Die Schwellungen verursachten ihm keinerlei Schmerzen. Am 29. 9. erkrankt er wieder mit Halsschmerzen. Gegen Abend wurde die Schwellung an der linken Halsseite stärker. Ferner hatte er Fieber. Da die Beschwerden in den nächsten Tagen stärker wurden, ging er in die Ohrenklinik, die ihn der hiesigen Klinik überweist.

Befund: Foetor ex ore; Zunge belegt; der weiche Gaumen ist ödematös geschwollen; die Tonsillen sind beiderseits entzündlich geschwollen und gerötet. Keine Beläge.

Lymphknoten und Milz: Am linken Unterkieferwinkel mehrere nicht miteinander verbackene bis zu etwa taubeneigroße nicht schmerzhafte Lymphknoten von teils weicher, teils harter Konsistenz. Am rechten Unterkieferwinkel ist der Befund bedeutend geringer. Ferner finden sich einzeln stehende, bis zu kirschgroße indolente Lymphknoten in den Achselhöhlen, Inguinen, im Nacken und in den oberen Schlüsselbeingruben. Die Milz ist deutlich bei der Inspiration unter dem Rippenbogen tastbar, von ziemlich harter Konsistenz.

Bakteriologische Untersuchung: Hämolytische Streptococcen.

Verlauf: Am 6. Tag kehrt die Temperatur zur Norm

zurück. Der Belag ist schon vorher verschwunden, doch bleibt der weiche Gaumen noch stark gequollen, die Tonsillen stoßen faßt zusammen. Patient hat starke Schluckbeschwerden.

14. 10. Die Zahl der Leukocyten ist unverändert hoch; im Differenzbild überwiegen jetzt die lymphocytären Zellen. Die Drüsen sind im Wesentlichen unverändert. Das Ödem des weichen Gaumens schwindet langsam. Patient hat wenig Beschwerden; steht auf.

21. 10. Probeexcision einer Drüse aus der linken Achselhöhle (Chir. Poliklin.). Die mikroskopische Untersuchung (Path. Institut) ergibt ein Bild ähnlich einer lymphatischen Leukämie.

24. 10. Im Differenzbild nehmen die neutrophilen Zellen weiter ab, bei den Zellen der lymphatischen Reihe überwiegen stark die kleinen, teils stark azurgranulahaltigen. Es finden sich immer einige Lymphoblasten. Die Drüsen, besonders der Leistengegend, werden kleiner, weicher, desgleichen am Hals, doch ist dort die Veränderung weniger deutlich.

29. 10. Wunde in der Achselhöhle primär in Heilung. Allgemeinbefinden gut, Blutbild unverändert.

Röntgenaufnahme der Lungen: Beide Hilus verbreitert, verdichtet; Lymphdrüsenschwellung.

Entlassungsbefund: Beide Tonsillen hypertropisch, nicht entzündet, die rechte sehr stark zerklüftet.

Lymphknoten: Linke Halsseite etwa pflaumengroß, rechte Achsel erbsen- bis bohnengroß, desgleichen in beiden Inguinalgegenden. Bohnen- bis erbsengroße Drüsen finden sich an beiden Halsseiten, im Nacken und den beiden oberen Schlüsselbeingruben. Cupitaldrüsen nicht nachweisbar.

Milz: Beim Inspirium deutlich tastbar, ziemlich hart. Leber überschreitet bei der Inspiration etwa 2 Querfinger den rechten Rippenbogen.

Wir hatten auch in diesem Fall die Diagnose einer lymphatischen Angina gestellt, die ja auch mit einer höheren Leukocytenzahl (bis über 30000) als in unseren Fällen fest-

zustellen war, einhergehen kann. Auch das histologische Untersuchungsergebnis des exstirpierten Lymphknoten, das ein der lymphatischen Leukämie ähnliches Bild ergab, sprach nicht gegen diese Diagnose. Der Patient steht jetzt seit fast einem Jahr bei uns in Beobachtung. Sein Blutbild zeigt bei einer Leukocytenzahl um rd. 20000 eine relative und absolute Lymphocytose und eine Verminderung der relativen und absoluten Zahl der Neutrophilen, sodaß es sich damals wohl um eine akute Exacerbation einer chronischen lymphatischen Leukämie gehandelt hatte.

Die Beziehungen zwischen diesen beiden Erkrankungen sind auch bis heute noch nicht geklärt. Unter den Autoren die eine solche annehmen, glaubt Königsberger, daß beide Erkrankungen vielleicht denselben Erreger zur Ursache haben, der in dem einen Fall zur lymphatischen Reaktion bei besonders disponierten Menschen jedoch die akute Leukämie hervorruft. Pribram und Stein nehmen im Wesentlichen denselben Standpunkt ein. Lenhartz hält es für denkbar, „daß spezifische Keime den ätiologischen Faktor für die Schädigung der blutbildenden Organe darstellen. Sehr wohl könnten dann diese Patienten mit solcher schweren lymphatischen Reaktion zu denen gehören, die diese erste Infektion zwar überstehen, aber später nach Jahrzehnten doch der einmal stattgehabten Infektion und dann unter dem Bilde der chronischen, lymphatischen Leukämie erliegen."

Hartwich hat von an lymphatischer Angina erkrankten Patienten Drüsen (Leistendrüsen) exstirpiert und kommt auf Grund der erhaltenen Befunde (hyperplastische Adenitis, starke Zunahme der Reticulumzellen und der Sinusendothelien) zu der Feststellung, daß das Krankheitsbild der lymphatischen Reaktion nichts mit dem sogenannten Lymphatismus zu tun habe, und auch nicht ohne den Tatsachen Gewalt anzutun zu leukämischen Veränderungen in Beziehung zu setzen sei.

Vielleicht bringt die heterophile Antikörperreaktion eine Klärung der Frage über die Zusammengehörigkeit oben

bezeichneter Krankheitszustände. Zumindest scheint diese Reaktion die Abgrenzung der Grenzfälle der lympathischen Angina und der Leukämie schon in den ersten Tagen zu ermöglichen.

Die heterophile Antikörperreaktion fußt auf der zufälligen Entdeckung von Paul und Bunnel, daß das Serum von Menschen, die an einer infektiösen Mononucleose erkrankt waren, Schafblutzellen agglutiniert. N. Rosenthal und G. Wenkerbach, ferner U. Friedemann und Beer fanden nun bei einer Nachprüfung dieser auffälligen Tatsache, daß die heterophile Antikörperreaktion positiv war bei der infektiösen Mononucleose, dagegen negativ bei der Leukämie, Lymphogranulomatose und Plaut-Vincet-Angina. Wir haben diese Reaktion auch in den Fällen 4 und 5 angestellt, und fanden ein stark positives Ergebnis bei Fall 4, ein negatives bei Fall 5.

Die Lympfdrüsenschwellungen, die im Verlaufe einer Leukämie eintreten, können, wie in dem angeführten Fall 5, lange Zeit nur eine mäßige sein. Die Drüsen behalten ihre Form, sind gut auf der Unterlage, gegen die Haut und gegeneinander verschieblich. Zunächst von weicher Konsistenz, nehmen sie späterhin an Härte zu. Andererseits können sie infolge ihrer Größe Entstellungen des Halses herbeiführen, erreichen aber nur selten solche Größe und Härte, daß sie zu Kompressionserscheinungen von Gefäßen und Nerven führen. Eine Druckschmerzhaftigkeit besteht meistens nicht, auch nicht die Neigung zu Ulcerationen und Vereiterungen, wenigstens nicht in unkomplizierten Fällen. Die Leukämie als Systemerkrankung ergreift fast immer sämtliche Lympfdrüsen gleichzeitig, sodaß manchmal auch an Stellen, wo normalerweise infolge ihrer Kleinheit keine Drüsen zu tasten sind, Lymphknotenschwellungen gefunden werden (präauriculäre Lymphdrüsen, Kubitaldrüsen etc.). Die Drüsenschwellungen der akuten Leukämie erreichen selten die Größe der bei der chronischen Leukämie auftretenden. Die Lymphdrüsenschwellungen, mit denen, wenn

auch selten, die myeloische Leukämie einhergehen kann, gleichen denen der lymphatischen Leukämie.

Im Gegensatz zu den Lymphomen der Leukämie sind die Halsdrüsenschwellungen, denen man bei der Lymphogranulomatose begegnet, derber und härter. Die durch ihr symptomloses Wachsen bedingte Entstellung des Halses ist es, die diese Patienten zum Arzt treibt. Man findet alsdann neben bohnen- bis pflaumengroßen harten mit der Unterlage verwachsenen Lymphknoten ein- oder doppelseitige harte Drüsenkonglomerate mit höckriger Oberfläche, die ebenfalls mit der Unterlage verwachsen, gegen die bedeckte Haut noch verschieblich sind. Andererseits kann ein durch Lymphstauung bedingtes Hautödem zu brettharter Infiltration führen. Jedoch nur selten findet man Ulcerationen oder Fisteln, die ein trüb- seröses Sekret entleeren. Nach längerer oder kürzerer Zeit, in der das Allgemeinbefinden ein Gutes sein kann, setzen zugleich mit einer stärkeren Anschwellung der Drüsen Temperaturen mit remittierendem oder intermittierendem Charakter ein. Das Allgemeinbefinden verschlechtert sich, es kommt zu einer stärkeren Anämie und Kachexie, Milz und Leber zeigen sich deutlich vergrößert. Bei Nachlaß der Temperaturen pflegen sich die Patienten unter Rückgang der Drüsenschwellungen wieder schnell zu erholen.

In ausgesprochenen Fällen ist die Differentialdiagnose gegenüber der Leukämie wohl kaum zu verfehlen. Neben den großen Lymphdrüsenschwellungen und dem charakteristischen Fieber, das bei der Leukämie einen kontinuierlichen Verlauf hat, zeigt das Blutbild hier bei einer mäßig erhöhten Leukocytenzahl eine Verminderung der Lymphocyten und eine Neutrophilie mit deutlicher Linksverschiebung. Mehr Schwierigkeiten bieten der Abgrenzung die noch nicht soweit vorgeschrittenen Fälle. Doch sind auch hier die Drüsen bei Hodgkin härter und derber; eine alsbald auftretende Generalisation, progressive Lymphocytose zeigt die Leukämie an. Eine gewisse Bedeutung scheint auch der Senkungs-

reaktion der roten Blutkörperchen zuzumessen zu sein, worauf schon Kruschen hingewiesen hat. In etwa 50 Fällen von an Leukämie bezw. an Lymphogranulomatose erkrankten Patienten aus unserer Klinik fand sich eine starke Erhöhung der Senkungsreaktion bis über 80 mm bei den Granulomkranken, während die Leukämie normale oder nur leicht erhöhte Werte (2 bis 40 mm) anzeigte.

Eingangs war darauf hingewiesen, daß die Monocyten-Angina von manchen Autoren (Friedemann, Elkeles, Zikowsky) in ätiologischer Beziehung als mit der Plaut-Vincent-Angina in Beziehung stehend angesehen wird. In den meisten Fällen verläuft diese Krankheit jedoch mit einem auffallend wenig gestörten Allgemeinbefinden, sodaß sie manchmal nur zufällig entdeckt wird. Man findet alsdann unter geringer, einseitiger, auf Druck kaum schmerzhafte Schwellung der zum Abflußgebiet gehörenden Lymphdrüsen, die in ihrer Form nicht verändert und von etwa prallelastischer Konsistenz sind, auf einer Tonsille einen grauweißen Belag, der bei seiner Abstoßung ein Geschwürchen zurückläßt, das sich wiederum mit einer oberflächlichen Membran bedeckt. Andererseits findet man auch einen beide Tonsillen einnehmenden und auf das benachbarte Gewebe übergreifenden schmutzig gelbgrauen schmierigen Belag bei stark gestörtem Allgemeinbefinden und Temperaturen. In diesen Fällen ist die Lymphdrüsenschwellung eine allgemeinere und stärkere, Milz und Leber können vergrößert sein. Da man weiterhin bei der Plaut-Vincent-Angina eine stärkere Mononucleose finden kann, andererseits bei der Monocyten-Angina fusiforme Stäbchen und Spirillen vorhanden sein können, halten diese Forscher beide Erkrankungen für identisch und glauben daß die Monocyten-Angina der Ausdruck einer allgemeinen Fusospirillose oder doch „als eine Allgemeinreaktion des lymphatischen und reticuloendothelialen Systems auf die Infektion mit diesen Krankheitserregern zu betrachten sei". Beer und Friedemann fanden nun bei 9 Fällen von Plaut-Vincent-Angina (allerdings leichten Fällen) die heterophile

Antikörperreaktion negativ, halten aber an ihrer Ansicht, daß zwischen beiden Erkrankungen nur graduelle Unterschiede bestehen, fest. Ich möchte unter Berücksichtigung der Literatur und des mitgeteilten Falles 4 mit seinem reichlichen Befund an fusiformen Stäbchen und Spirillen und dem positiven Ausfall der heterophilen Antikörperreaktion die Ansicht äußern, daß die Monocytenangina in ätiologischer Hinsicht in keiner Beziehung zur Plaut-Vincent-Angina steht, der Befund der fusiformen Stäbchen und Spirillen ein sekundärer und zufälliger ist.

Im Gegensatz zu dem Blutbild der Plaut-Vincent-Angina, bei der sich eine relative Lymphocytose und relative Verminderung der Neutrophilen findet, geht die Diphtherie mit einer relativen Vermehrung der Neutrophilen, die sich bis zu den höchsten Werten steigern kann, einher. Die leichte Schwellung und Druckschmerzhaftigkeit der Submaxillar-Drüsen bietet in leichten Fällen der Diphtherie nichts Charakteristisches. In den mittelschweren Fällen sieht und fühlt man deutlich die etwa kirschgroßen druckempfindlichen alleinstehenden gut verschieblichen Cervicaldrüsen. Zu einem späteren Zeitpunkt kann es zu einem Ödem des periglandulären Gewebes und zu einer prallharten Infiltration kommen.

Eine Vereiterung der Drüsen tritt bei der Diphtherie in unkomplizierten Fällen jedoch nicht ein.

Ungleich wichtiger in ihrer klinischen Bedeutung sind die Drüsenschwellungen, denen man im Verlauf das Scharlachs begegnet. Neben schmerzhafter Schwellung der angulären Drüsen findet man schon in der akuten Phase als Zeichen der Intoxikation meist eine Schwellung der cervicalen, axillaren und inguinalen Lymphdrüsen, meist auch eine Vergrößerung der Milz. In der zweiten Phase sehen wir alsdann unter erneuter Fiebersteigerung und Ausbildung der nekrotisierenden Angina eine schmerzhafte Schwellung der regionären Halsdrüsen, die bis zu Apfelgröße erreichen, und ein pralles bretthartes Conglomerat von Drüsen bilden kann. Es kann zu einer Entzündung und einem Ödem des

periglandulären Gewebes kommen, das an verschiedenen Stellen eitrig einschmelzen kann. Sind die Streptococcen besonders virulent, so können sie die verschiedenartigsten Phlegmonen hervorrufen. Ungefähr im Laufe der dritten Woche kann es dann im weiteren Verlauf des Scharlachs (zweites Kranksein) zu einem erneuten Fieberanstieg von mehr oder minder langer Dauer und zu einer erneuten Anschwellung der Halslymphdrüsen, die in kurzer Zeit Pflaumen- bis Apfelgröße erreichen, kommen. Jedoch sind im Gegensatz zur akuten Phase die tieferen Cervicaldrüsen befallen. Eine eitrige Einschmelzung findet gewöhnlich nicht statt. Ein unter dem Sternocleidomastoideus liegender und den Muskel nach hinten überragender Drüsentumor ist auch wenn die ersten Krankheitserscheinungen nicht bemerkt worden sind, stets verdächtig auf Scharlach.

Zusammenfassung: Unter Berücksichtigung der Literatur und auf Grund eigener Beobachtungen wird die lymphatische Reaktion im Gegensatz zur Leukämie als eine einmalige Äußerung des lymphatischen beziehungsweise reticuloendothelialen Apparates auf ein besonderes lymphotropes Virus aufgefaßt. Die heterophile Antikörperreaktion erlaubt in Grenzfällen der lymphatischen Angina und Leukämie schon in den ersten Tagen eine Abgrenzung. Sie erscheint zugleich auch berufen, die Frage nach der Identität der lymphatischen Reaktion der Monocytenangina, der infektiösen Mononucleose mit dem Pfeiffer'schen Drüsenfieber zu klären. Die Monocytenangina beruht nicht auf einer allgemeinen Fusospirillose; die Unterscheidung gegenüber der Plaut-Vincent-Angina gelingt durch den verschiedenen Ausfall der heterophilen Antikörperreaktion. Die bei den Leukämien und der Lymphogranulomatose in ähnlicher Weise auftretenden Drüsentumoren lassen in ihrer Form, Konsistenz und Ausdehnung unter Berücksichtigung des Blutbildes und der Senkungsreaktion der roten Blutkörperchen eine differentialdiagnostische Trennung zu. In klinischer Hinsicht

sind die bei einem Scharlach auftretenden Drüsenschwellungen in ihrer Form, Art und Ausdehnung für den Verlauf und die Feststellung der einzelnen Stadien des Scharlach von Wichtigkeit.

Am Schlusse meiner Arbeit ist es mir eine angenehme Pflicht Herrn Prof. Dr. Brugsch für die Überlassung des Themas und die entgegenkommende Unterstützung bei dessen Bearbeitung herzlichst zu danken.

Literaturverzeichnis

Sternberg: Zeitschr. f. Heilkde 1898. Bd. 19. Ebstein: B. kl. W. 1887. S. 565 u. 837 f. f. Fränkel u. Much: M. m. W. 1910, S. 685. Ziegler: Ergeb. d. inn. Med. u. Kinderheilk. Bd. 32 (1927). Schmidt-Weyland: Ergeb. d. ges. Med. von Brugsch 1928. Kiewitz u. Lullius: Kl. W. 1924, S. 276. Schweizer med. W. 1924, Nr. 35. Kruchen: Ergeb. d. inn. Med. u. Kinderheilk. 1929, Bd. 36. M. Assmann: Neue D. Klinik Bd. 6 S. 510. W. Schultz: D. m. W. 1927, Nr. 29. Ders.: Neue D. Klínik 1. Ergänzungsband, Heft 2 (1933). Bix: W. kl. W. 41, 1185 (1928). H. Lehndorff u. E. Schwarz: Ergeb. inn. Med. 42. 775 (1932), 43. 1. (1932). Ehrlich, Lazarus u. Pinkus: Nothnagels Handbuch, Bd. 8. Hirschfeld: Handbuch der Krankheiten des Blutes von Schittenhelm 1925. Arneth: Die qualitative Blutlehre 1925. Baader: D. Arch. f. klin. Med 140, H. 3./4. S. 227—246 1922. Wallbach: Z. exper. Med. 82, 1—21, 1932. Wayzer: Folhaemat., Bd. 48, H. 2, 1932. Versé: D. m. W. 1922, S. 1496. Thoma: M. Kl. 1928, II. 2010—2011. Tarnow: M. Kl. 1921, Nr. 34. Stepp u. Wendt: D. m. W. 1930, Nr. 16. E. Schwarz: W. kl. W. 1929, I. 98—101. Schultz u. Boveri: M. m. W. 1932, Nr. 32, S. 1276. W. Schultz: Kl. W. 1930, II. S. 2193—2195. Ders.: M. m. W. Nr. 39, 1928. v. Domarus: Kl. W. 1929, Nr. 17. Morawitz u. Brugsch: Neue D. Klinik, I. Ergänzungsband Heft I (1933). Engel: D. med. W. 1897. Grawitz: Z. klin. Med. 1922. Reckzeh: D. Arch. f. klin. Med. 77 (1903). Ziegler u. Schlecht: D. Arch. f. klin. Med. 92. 567 (1908). Benedict: Kongreßzentbl. inn. Med. 1929. 1073. Bruining: Kongreßzentbl. inn. Med. 22. 393.

Kwasniewki, Henning: D. m. W. 1926, Nr. 7. Lehndorff: Kl. W. 1932. 2. S. 1840. Schmerel: M. Kl. 1932. U. Friedemann u. Elkeles: D. m. W. 1931. I. 1097. Königsberger: M. m. W. 1927. S. 42. Hartwich: D. Arch. f. klin. Med. 1929. 163. Lenhartz: D. Arch. f. klin. Med, 1928. S. 13—29. Ziegler: Die Hodgkinsche Krankheit 1911. Naegeli: Blutkrankheiten und Blutdiagnostik. Bloom: W. k. W. 1929. I. S. 481. H. Benedict: Zbl. inn. Med. 1929. 46. S. 1073—1081. Zikowsky: W. kl. W. 1929, 2. S. 1344. A. Vogl und E. Schwarz: W. kl. W. 1929, 44. 1424. Glanzmann: Kongreßzentbl. 57. 638. Haberfeld: W. kl. W. 1914, Nr. 149. Marchand: D. Arch f. klin. Med. 1913, S. 110. Türck: cit. nach Stepp u. Wendt S. 359. M. Matthes: Lehrbuch der Differentialdiagnose Innerer Krankheiten 1929. Th. Brugsch: Lehrbuch der Inneren Medizin 1930. Aschoff: Pathol. Anatomie 1928. Oeller, Oehme: Handbuch der normalen und pathol. Physiologie 1928, VI/2 925 f f. N. Rosenthal u. G. Wenkerbach: M. Kl. 1933, Nr. 13. U. Friedemann, Beer: Kl. W. 1933.

Lebenslauf

Geboren am 9. Juli 1898 zu Halle (Saale) besuchte ich die kath. Volksschule, danach die Sexta der Lateinischen Hauptschule der Francke'schen Stiftungen und vom Jahre1909 ab das Stadtgymnasium in Halle. Nachdem ich im Dezember 1916 die Reifeprüfung abgelegt hatte, trat ich im Januar 1917 in das Heer ein. Im April 1918 infolge Verwundung in das Reservelazarett Anklam überführt, wurde ich am 20. August 1918 als zeitig garnisondienstverwendungsfähig für die Heimat zum Sanitätsheer versetzt und am 7. Januar 1919 zur Wiederaufnahme des Studiums aus dem Militärdienst entlassen. An der Vereinigten Friedrichs-Universität Halle-Wittenberg, am 5. Januar 1917 immatrikuliert, bestand ich am 4. Mai 1920 die ärztliche Vorprüfung und am 8. Oktober 1924 die ärztliche Prüfung. Nach Ableistung des praktischen Jahres — 7 Monate als Praktikant in der Landes-Heil- und Pflegeanstalt Bernburg (Professor Dr. Heyse), 5 Monate auf der Inneren Abteilung des Landeskrankenhauses Gotha (Professor Dr. Fürbringer) — arbeitete ich als Volontärarzt im November 1925 auf der Inneren Abteilung des letztgenannten Krankenhauses und vom 1. Dezember 1925 bis 15. April 1926 in der Chirurgischen Universitätsklinik zu Halle (Professor Dr. Voelcker). Am 15. April 1926 trat ich als Assistenzarzt der Inneren und Äußeren Abteilung in das St. Elisabeth-Stift Gelsenkirchen-Erle ein (Chefarzt Dr. Kühling), und war vom 1. Februar 1927 bis 31. Januar 1933 in derselben Stellung nur auf der Inneren Abteilung tätig (Chefarzt Dr. Schürmeyer). Vom 1. Februar 1933 ab bin ich als Volontärassistent in der Medizinischen Universitätsklinik beschäftigt (Professor Dr. Brugsch).

Fall 1:

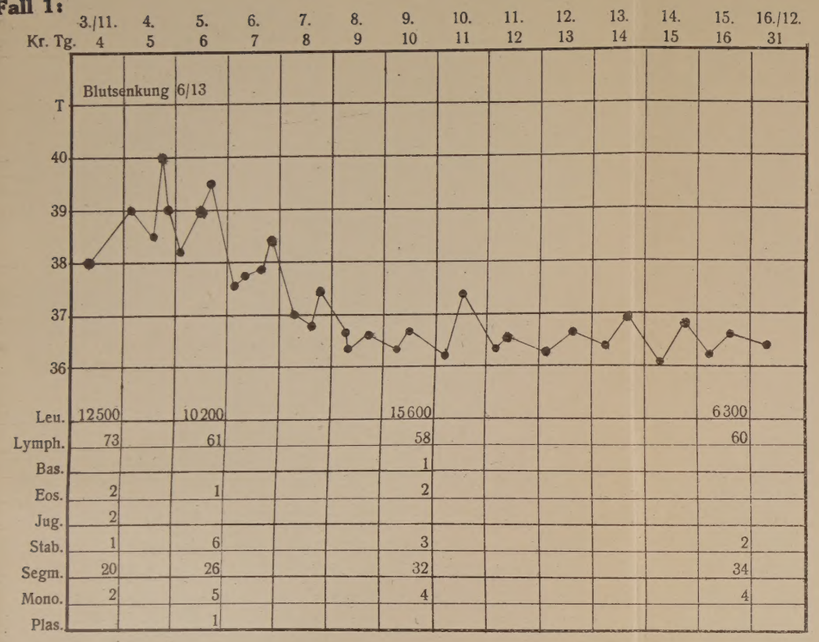

Fall 2:

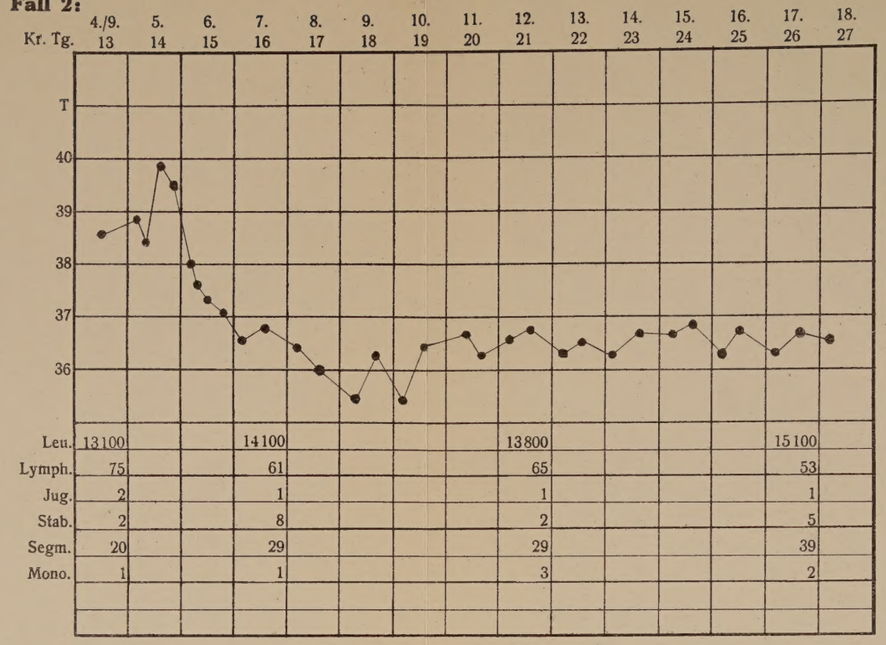

Fall 3:

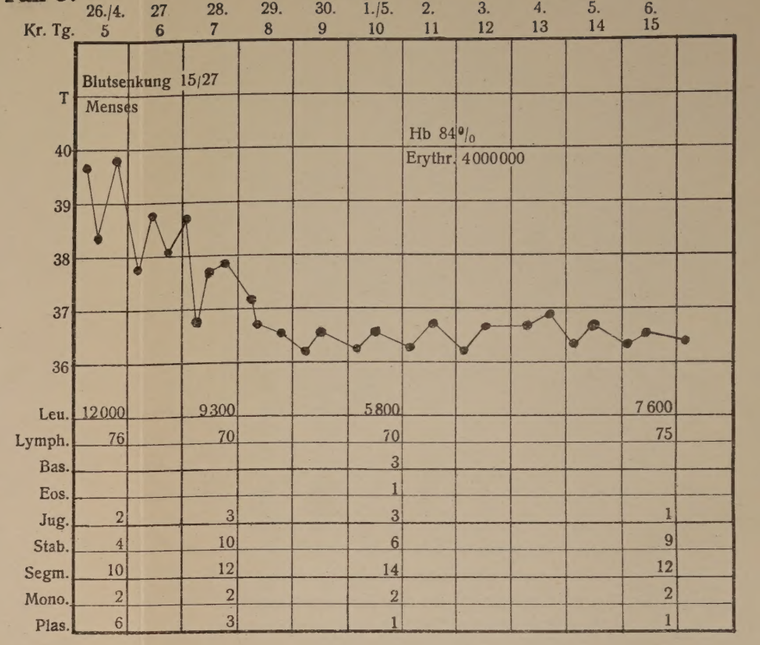

Fall 4:

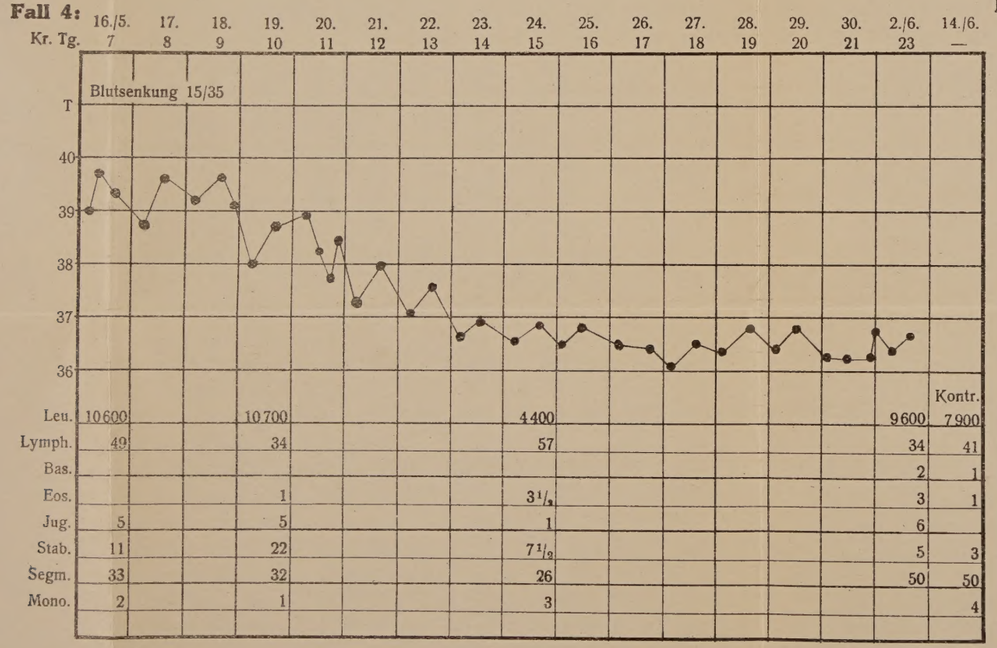
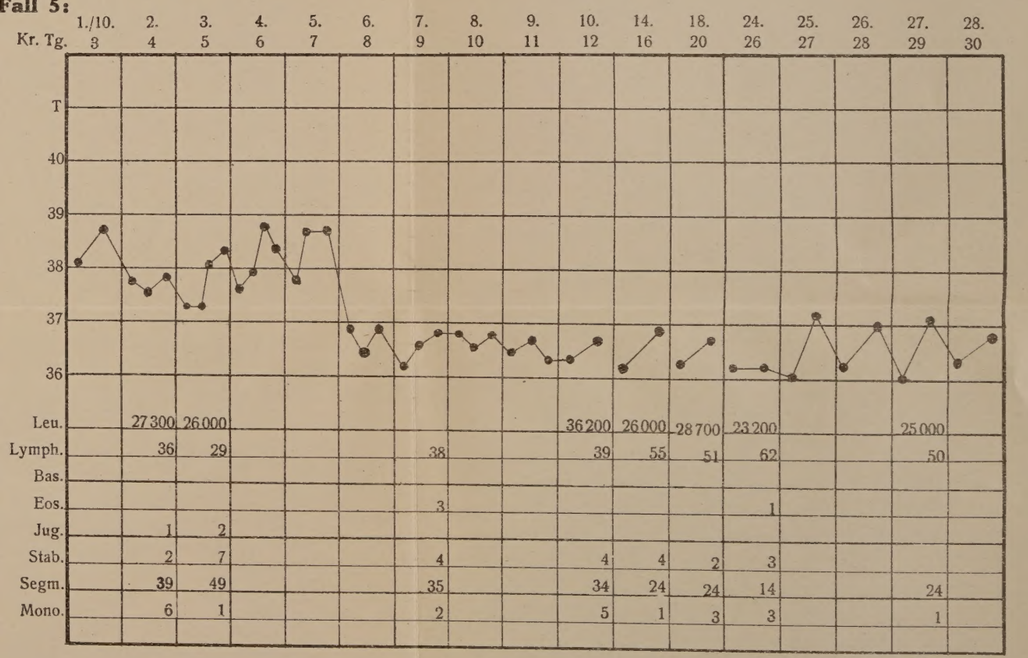
Fall 5: